Melioidosis diseminada, patología infrecuente grave de los trópicos

Michael Marín Sánchez* ,Onilís Rivera Peralta*

*** Médico Residente de Medicina Interna, Hospital Santo Tomás**

correo: mike18marin@gmail.com

Introducción

La melioidosis es una infección causada por la bacteria gramnegativa intracelular facultativa Burkholderia pseudomallei. Ocurre predominantemente en el sudeste de Asia, el norte de Australia, India y China. Se ha descrito cada vez más en otros lugares tropicales y subtropicales, incluyendo África y América. En Panamá, en un estudio retrospectivo que incluía los registros de 2 hospitales de referencia del país, que cubría los años entre el 2007 al 2017, se identificaron 12 casos.

La melioidosis tiene capacidad de afectar múltiples órganos, y en huéspedes susceptibles, está ligado a una alta mortalidad.

Descripción del Caso Clínico

Paciente con antecedente de diabetes mellitus tipo 2 con mal apego al tratamiento, quien acude por cuadro de 3 días de evolución caracterizado por tos persistente productiva , con esputo blanquecino , asociado a fiebre continua que mejora parcialmente con acetaminofén. Además, presenta epigastralgia de moderada intensidad no irradiada asociada a hiporexia y astenia.

Antecedentes : Diabetes mellitus tipo 2 diagnosticada hace 4 años, con seguimiento en centro de salud.

Medicamentos: Insulina NPH, 12 unidades subcutánea en am y pm (suspendido 2 semanas antes de acudir a urgencias)

Hospitalizaciones: hace 2 años, por descompensación de diabetes mellitus tipo 2, Hospital Santo Tomás.

Examen Físico

Presión Arterial 103/68 (con vasopresores) fc 123 fr 22 Sat 100%

Presentaba mucosa oral deshidratada,con roncus en base pulmonar izquierda; presentaba aumento de las vibraciones vocales provocadas a ese nivel.

Rx de tórax Pa de ingreso: infiltrado en ⅓ inferior de campo pulmonar izquierdo.

Laboratorios

Acidosis metabólica con anión gap elevado, glucosuria (4+), cetonuria (4+), glucosa sérica 486 mg/dl, procalcitonina 23 ng/ml. Hemograma, pruebas de función renal, electrolitos, pruebas de función hepática y tiempos de coagulación normales.

Se ingresa a cargo del servicio de Medicina Interna, con los diagnóstico de shock séptico, neumonía adquirida en la comunidad y cetoacidosis diabética.

Evolución

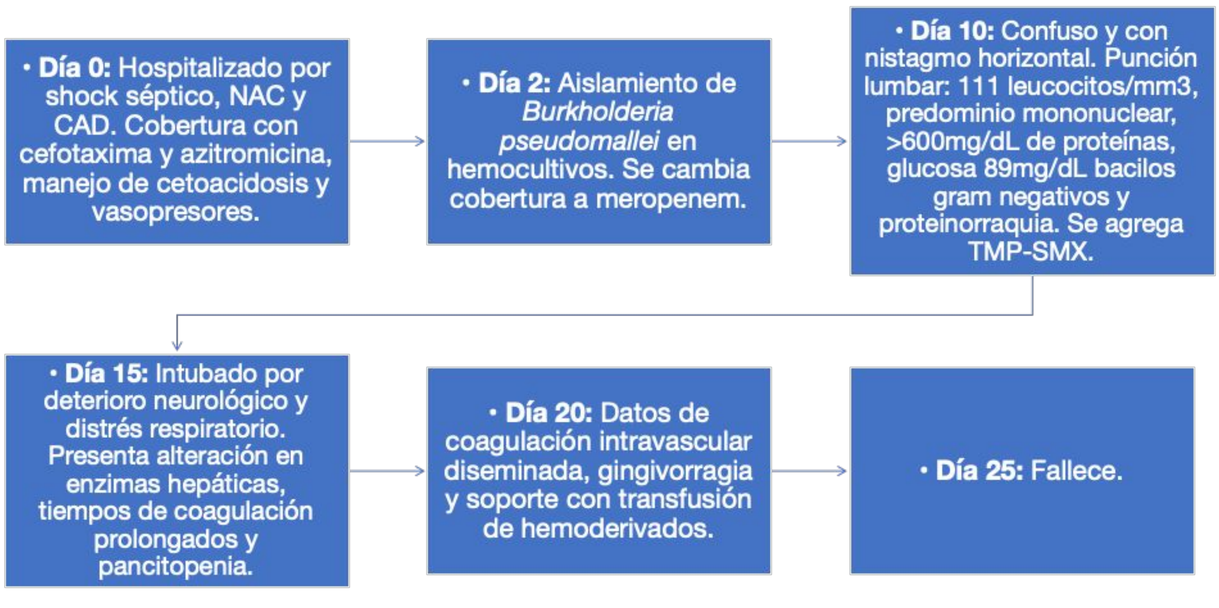

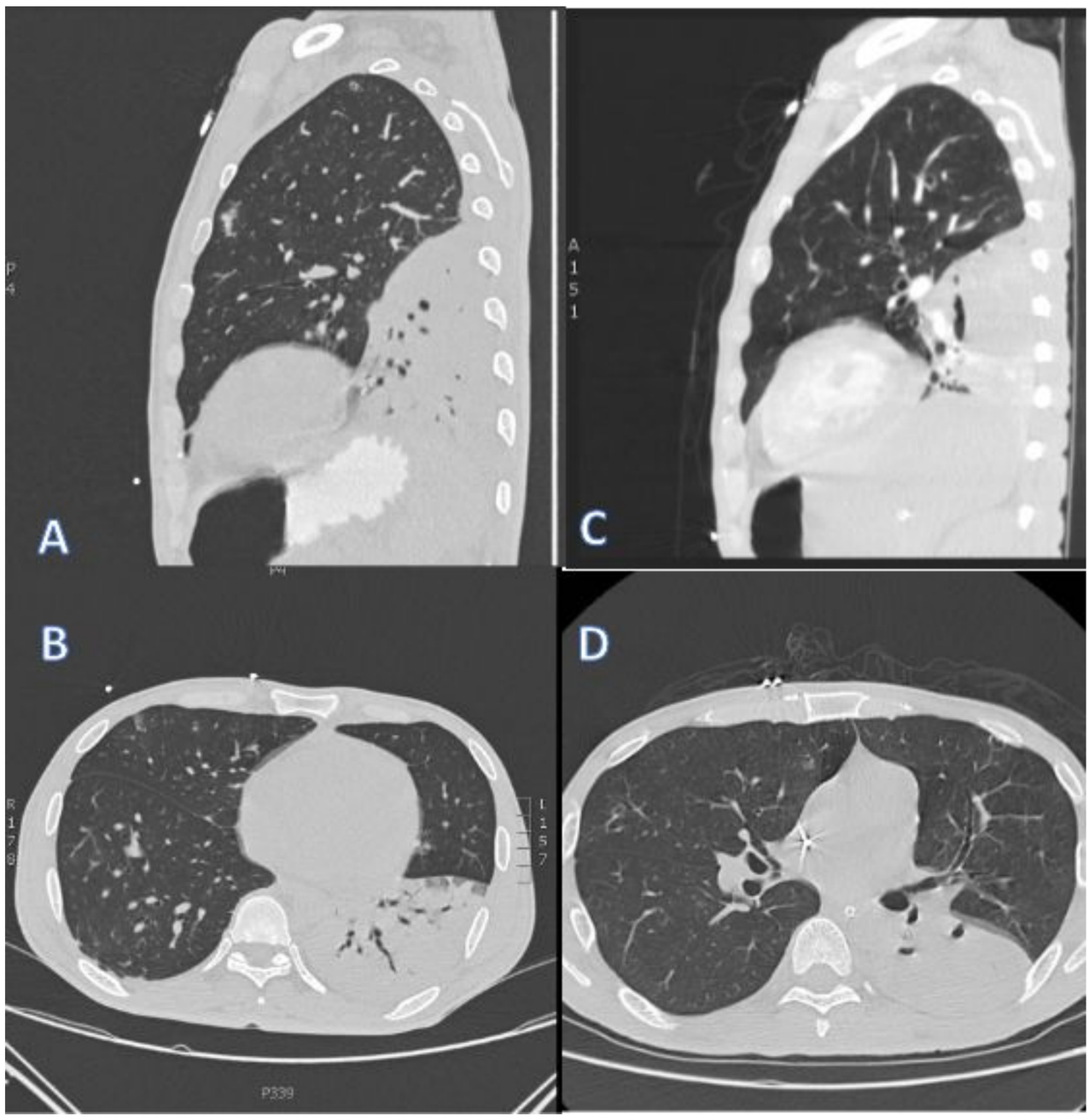

Estudios de Imagen	
Tomografía de tórax de alta resolución día 4 (figura A y C)	Hallazgo de neumonía basal izquierda y nódulos pulmonares.
Angiotomografía de tórax día 14 (figura B y D)	Hallazgo de Absceso pulmonar izquierdo.

Discusión

La mayoría de las infecciones por B. pseudomallei son asintomáticas o subclínicas. De manifestar síntomas, estos son de aparición aguda y están asociados a morbilidad significativa. La enfermedad grave ocurre principalmente en adultos con diabetes mellitus, alcoholismo, enfermedad renal y pulmonar crónica.

El principal mecanismo de transmisión es por exposición a suelos o aguas contaminadas por este patógeno.

La neumonía es la presentación clínica más común, pero también se puede manifestar en piel con úlcera y abscesos, afectar el hueso, las articulaciones, formar abscesos en órganos viscerales e incluso invadir el sistema nervioso central, como en nuestro paciente.

La bacteriemia ocurre en alrededor de la mitad de los casos y el shock séptico en hasta una cuarta parte.

El diagnóstico es principalmente a través del aislamiento microbiológico de muestras obtenidas del sitio de afectación.

La B. pseudomallei es una bacteria resistente a varios antibióticos, por lo que se recomienda dar cobertura antibiótica con ceftazidima o un carbapenem (de preferencia en cuadros severos). El tratamiento es prolongado, de 6 a 8 semanas, existiendo alternativas de tratamiento oral.

Bibliografía

- Araúz AB, Castillo K, Santiago E, Quintero Y, Adames E, Castillo B, Rodríguez-French A, Henostroza G. Geographic Distribution and Incidence of Melioidosis, Panama1. Emerg Infect Dis. 2020 Jan;26(1):118-121.
- Chakravorty A, Heath CH. Melioidosis: An updated review. Aust J Gen Pract. 2019 May;48(5):327-332.
- Wiersinga WJ, Virk HS, Torres AG, Currie BJ, Peacock SJ, Dance DAB, Limmathurotsakul D. Melioidosis. Nat Rev Dis Primers. 2018 Feb 1;4:17107.
- Mohapatra PR, Mishra B. Burden of melioidosis in India and South Asia: Challenges and ways forward. Lancet Reg Health Southeast Asia. 2022 May 5;2:100004.
- Gassiep I, Armstrong M, Norton R. Human Melioidosis. Clin Microbiol Rev. 2020 Mar 11;33(2):e00006-19.