Criptococosis diseminada en paciente inmunocompetente

AUTORES: Branch, Blaire*; Tejada, Belgica*;
*Médicos Residentes de Medicina Interna, CHDRAAM
blaire_1105@hotmail.com

INTRODUCCIÓN

La infección por Cryptococcus neoformans es una infección oportunista que se presenta como meningitis, de forma diseminada o como colonización asíntomatica pulmonar. Se asocia a inmunosupresión, siendo común en los pacientes con el virus de inmunodeficiencia humana (VIH).

CASO CLÍNICO

Masculino de 64 años, agricultor, coclesano sin antecedentes personales patológicos acude con cuadro de 2 meses de evolución caracterizado por fiebre de 38ºC, pérdida de peso significativa, hiporexia, ptosis palpebral derecha y parálisis del 6to nervio craneal. Hemocultivos de sangre periférica positivos para Cryptococcus neoformans. Presenta aumento de la presión de apertura en la punción lumbar (43 cm), con líquido cefalorraquídeo (LCR) de aspecto turbio, glucosa 1 mg/dL, proteínas 224.37 mg/dL y antígeno de Cryptococcus positivo. Pruebas de VIH #2 negativas. Servicio de Infectología recomienda tratamiento con Anfotericina B (30 mg IV c/día) por 2 semanas y Fluconazol IV/VO (800 mg c/día) por 6 a 12 meses. Tomografía de tórax, se identifica imagen con densidad de tejidos blandos que realza con contraste IV de 2x1.7x1.9 cm en segmento basal anterior izquierdo que sugiere etiología infecciosa **(Imagen 1)**. Cursa con deterioro neurológico agudo secundario a Status epileptico no convulsivo parcialmente complejo por lo que se da manejo avanzado de la vía aérea y se traslada a unidad de cuidados intensivos. Presenta sobreinfección bacteriana sistémica y respiratoria de gérmenes nosocomiales multiresistentes con consecuente shock séptico refractario como causa de muerte.

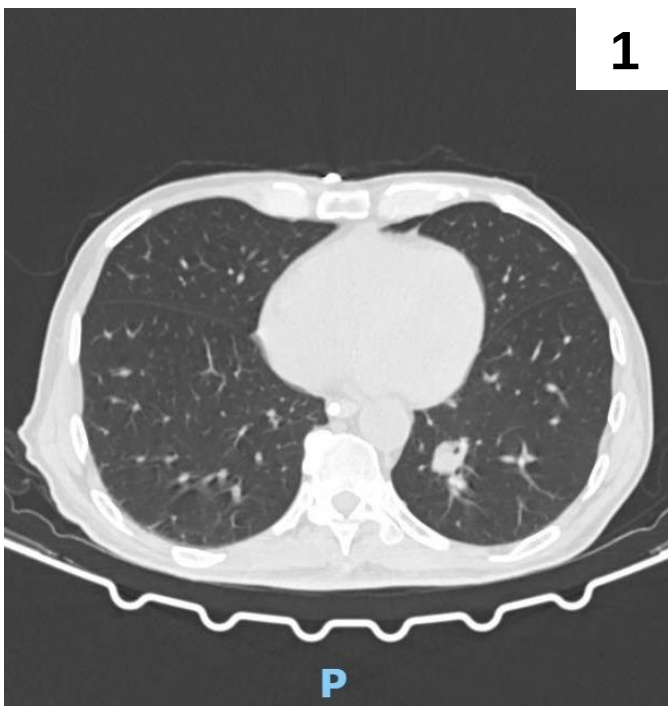

Imagen 1: Lesión nodular que realza con contaste en segmento basal anterior izquierdo sugestivo de etiología infecciosa.

DISCUSIÓN

La mayoría de los casos reportados de infección por C. neoformans son por Serotipo A. En pacientes VIH negativo, la diseminación puede ocurrir en un 10 a 30% en condiciones como malignidad, uso de inhibidores de TNF y receptores de trasplante de órganos. El diagnóstico incluye detección de antígeno de Cryptococcus en suero y LCR.

La terapia se detiene cuando el paciente presenta mejoría sintomática y un mínimo de 2 cultivos de LCR negativos con glucosa normal o 6 meses asintomático. Se ha demostrado una recaída del 15-25% en el primer año del diagnóstico luego de descontinuar terapia.

Los pacientes VIH negativo no trasplantados presentan el peor pronóstico, probablemente por retraso en el diagnóstico, lo cual puede explicar el desenlace fatal del caso.

BIBLIOGRAFÍA

1. Beardsley, J., Sorrell, T. C., & Chen, S. C. A. (2019). Central nervous system cryptococcal infections in non-HIV infected patients. En Journal of Fungi (Vol. 5, Número 3). MDPI AG. https://doi.org/10.3390/jof5030071
2. AlMutawa, F., Leto, D., & Chagla, Z. (2016). Disseminated Cryptococcal Disease in Non-HIV, Nontransplant Patient. Case Reports in Infectious Diseases, 2016,1–4. https://doi.org/10.1155/2016/1725287
3. Zhang, F., Zhou, Y., Tang, X., & Li, M. (2023). Identification of risk factors for disseminated cryptococcosis in non-hiv patients: a retrospective analysis. European Journal of Medical Research, 28(1). https://doi.org/10.1186/s40001-023-01592-8