Causa Infrecuente de Pancreatitis: Linfoma Retroperitoneal

Cham, Jaime(*); Liu, Felix(*)
Correo: jaime_chl12193@hotmail.com; drfelixliuwu@gmail.com
(*)Médico Residente de Medicina Interna
Hospital Santo Tomás, Panamá

Introducción

Los linfomas no Hodgkin retroperitoneales primarios (NHL) se consideran esporádicos, difíciles de diagnosticar y tienen presentaciones atípicas.

Los NHL suelen presentarse con linfadenopatía periférica no dolorosa. Raramente, pueden manifestarse como masas con síntomas obstructivos del tracto respiratorio y/o gastrointestinal. Presentamos caso de Linfoma retroperitoneal primario que debuta como pancreatitis aguda.

Caso Clínico

- **Historia:** Masculino de 43 años sin antecedentes patológicos conocidos con historia de 2 meses de evolución de epigastralgia y dispepsia sin mejoría con tratamiento ambulatorio con omeprazol, asociado a pérdida de peso no cuantificada. Desde hace 2 semanas cursa con empeoramiento de epigastralgia, en esta ocasión irradiado a espalda e ictericia generalizada. Niega otras sintomatologías. Niega consumo de alcohol o tabaquismo.
- **Examen Físico**: PA: 110/70 FC 70 FR 16. Alerta , consciente. Ictericia generalizada. Cardiopulmonar normal. Abdomen: dolor a la palpación en epigastrio, masa de aproximadamente 8x8cm no móvil, adherida a planos profundos. No hepatoesplenomegalia. Resto de examen físico normal.

Laboratorios	Valor	Laboratorios	Valor
Leucocitos	8900/µL	Bilirrubina Total	**6.51 mg/dL**
N% (Neutrófilos)	82%	Bilirrubina Directa	**5.7 mg/dL**
L% (Linfocitos)	10%	AST	**104 U/L**
Hemoglobina	12.3 g/dL	ALT	**273 U/L**
Plaquetas	336,000/µL	Lipasa	**3744 U/L**
Creatinina	0.49 mg/dL	Fosfatasa Alcalina	**475 U/L**
BUN	7.4 mg/dL	GGT	**669 U/L**
Albúmina	2.94 g/dL	CA19-9	**160 U/mL**
Tiempos de Coagulación	Normales	IgG4	18.5 mg/dL
		Perfil Lipídico	Normal
Ácido Úrico	2.05 mg/dL	LDH	**1927 U/L**

- **CAT abdominopélvico contrastado**: tumoración en la región anatómica en la cabeza y proceso uncinado del páncreas.(Figura 1)
- **RMN contrastado:** Conglomerado ganglionar con zonas de necrosis que infiltra el proceso uncinado del páncreas y en la segunda, tercera porción del duodeno. Además infiltra parcialmente el conducto colédoco.
- Se realiza biopsia por aguja fina vía ultrasonido endoscópico
- **Patología**: Linfoma difuso de células B grandes. CD20, CD10, BCL-6 positivos. CD3, CD5, CD30, MUM1 negativos. Ki-67 muestra proliferación alta en ambas áreas >90%.

Curso Clínico

- El paciente presentó un síndrome pilórico debido a infiltración duodenal, para lo cual se colocó una sonda de alimentación mediante endoscopía. Posteriormente, tras un ultrasonido endoscópico con biopsia por aguja fina, desarrolló un shock séptico secundario a traslocación bacteriana, identificándose Serratia marcescens en los hemocultivos, que se resolvió con antibioticoterapia. Además, se colocó un drenaje biliar percutáneo como manejo paliativo de la vía biliar. Se le ofrece R-CHOP como tratamiento definitivo.

Discusión

El linfoma difuso de células B grandes (LDCBG) es el subtipo más común de linfomas no Hodgkin. Frecuentemente se presenta como linfadenopatía periférica no dolorosa, aunque el 30% de los pacientes pueden experimentar síntomas B. Cerca del 30% de los casos de LDCBG se originan en órganos extranodales, siendo los sitios más comunes el estómago , la médula ósea y la piel.

La pancreatitis aguda asociada al linfoma es rara, con una incidencia estimada de menos del 2% de los casos de pancreatitis, en nuestro caso la masa tumoral causó obstrucción extrínseca ,aunque hay mecanismo como infiltración directa al páncreas (0.5% de los tumores pancreáticos) o por causa paraneoplásica.

La diferenciación temprana entre linfoma y adenocarcinoma es crucial debido a las diferencias en el manejo y pronóstico. Mientras que el adenocarcinoma pancreático tiene una supervivencia a 5 años del 13%, el tratamiento oportuno del LDCBG con quimioterapia basada en R-CHOP puede alcanzar una supervivencia más alta hasta de 73.8%.

Esta etiología debe considerarse en pacientes con masas retroperitoneales, síntomas obstructivos, ictericia inexplicada especialmente cuando las causas comunes de pancreatitis han sido descartadas.

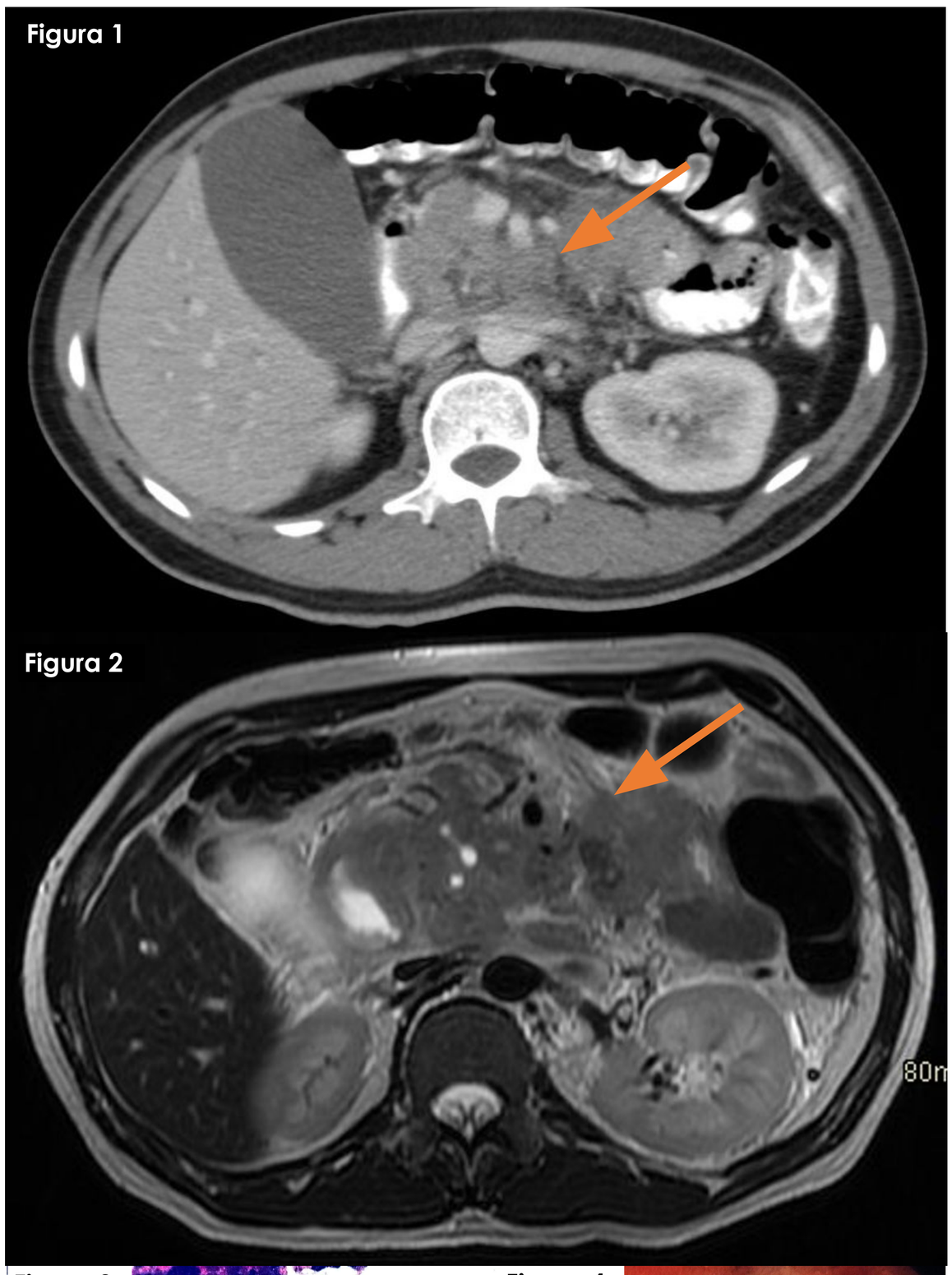

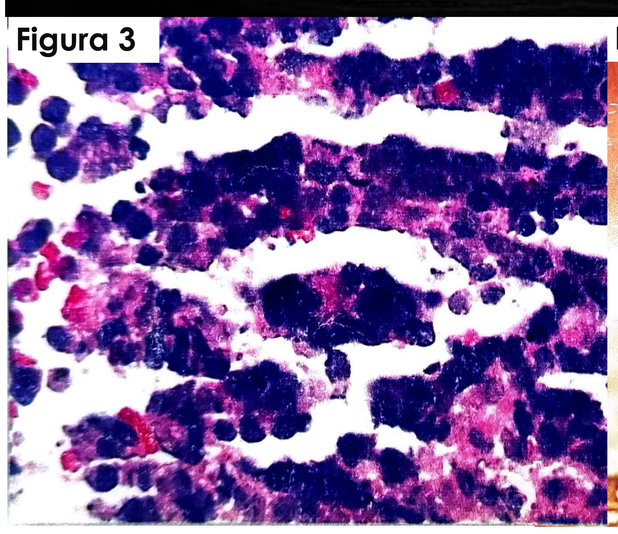

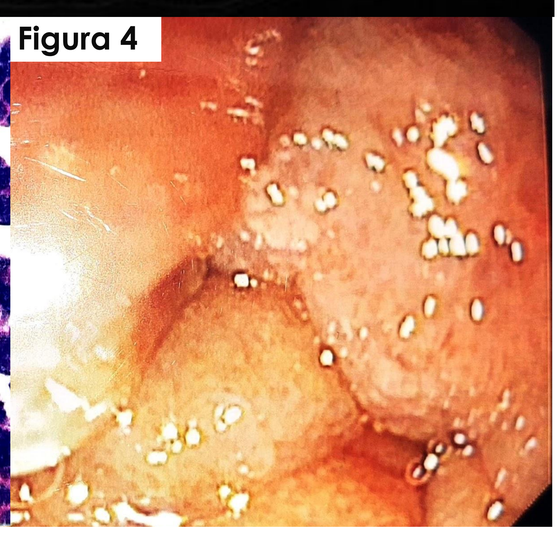

Figura 1. CAT contrastado: tumoración de aspecto heterogéneo en la región anatómica del páncreas (Flecha).
Figura 2. RMN contrastada: conglomerado ganglionar que mide 8.8cm x 8.2cm x 11cm. Comparado a la tomografía con 2 semanas de separación, se evidencia rápido crecimiento.
Figura 3. Histopatología de ganglio peripancreático , tinción H y E. Proliferación y densidad de linfocitos aumentada
Figura 4. Endoscopía alta evidenciando infiltración tumoral en segunda porción duodenal causando obliteración de la luz.

Referencias

1. He Y, Zhang L, Liu J. Diffuse large B-cell lymphoma presenting as acute pancreatitis: Case report and literature review. Oncol Case Rep J. 2022;5(1):1043.
2. Constantin A, Tănase AD, Săftoiu A, Copaescu C. A primary retroperitoneal diffuse large B-cell lymphoma: a challenging diagnosis. Curr Health Sci J. 2018;44(4):392-396.
3. Huang X, Wu G, Cen X, Wen Z, Lin X, Li S, Zhang F, Yu S. Pancreatic involvement in lymphoma: A rare cause of acute pancreatitis. Biomed Res. 2017;28(22):9845-984.