Pancolitis Fulminante, una Infrecuente pero Grave Complicación de la Colitis Ulcerativa: Reporte de Caso

Dr. Noel Romero Martínez , Univ. Patricia Chong, Univ. Addys Álvarez

(a) Médico Residente de III año en Medicina Interna, Complejo Hospitalario Dr. Manuel Amador Guerrero. @ noel1907@gmail.com,
(b) Estudiantes de Medicina de XII Semestre, Facultad de Medicina, Universidad de Panamá

Introducción

- La **Colitis ulcerativa (CU)** es una enfermedad inflamatoria intestinal crónica que afecta colon y recto, con presentación leve hasta cuadros graves o fulminantes.
- La mayoría de los pacientes sigue un curso recurrente, pero algunos desarrollan **exacerbaciones agudas severas** que pueden evolucionar rápidamente hacia una **colitis fulminante (CF)**, la forma más seria de la enfermedad.
- La CF se caracteriza por una **rápida intensificación de los síntomas** con diarrea sanguinolenta grave, urgencia fecal, dolor abdominal, distensión y signos de toxicidad sistémica.
- La incidencia anual de CU en América Latina varía entre 0.1 y 6.3 casos por cada 100,000 personas. Hasta el 70 % de los pacientes con colitis izquierda pueden evolucionar a pancolitis, y alrededor del **10-15% pueden desarrollar CF.**

Presentación del Caso

- Masculino de 37 años, previamente sano, con historia de **10 días de diarrea sanguinolenta, dolor abdominal, fiebre nocturna, astenia y adinamia.**
- Inicialmente tratado como una infección gastrointestinal
- Sin alteraciones evidentes en los estudios de laboratorio iniciales, a excepción de una **anemia severa** que requirió transfusiones sanguínas

Curso Hospitalario

- Paciente experimentó **deterioro tras una breve mejoría** de semanas, con aumento de evacuaciones (8/día) y **compromiso hemodinámico**, requiriendo vasopresores y múltiples transfusiones.

Estudios

- Imágenes diagnósticas y pruebas infecciosas, sin alteraciones.

Hallazgos

- ↑PCR y VSG, hipoalbuminemia, anemia crónica y trombocitosis.

Colonoscopía

- **Enfermedad inflamatoria intestinal** en todo el colon, con **patrón parcheado**, **pseudopólipos** y áreas inflamadas, confirmándose **colitis ulcerativa** mediante biopsia

Manejo post colonoscopía

- Se inicia tratamiento con **corticoides e infliximab**, sin embargo, la **inflamación colónica severa persistió.**

CT posterior a empeoramiento clínico

- **Dilatación colónica de 3.6 cm** y probable sangrado activo.

Manejo definitivo

- **Colectomía con ileostomía terminal** ante la falta de respuesta al tratamiento conservador y hallazgos imagenológicos.

Imágenes Clínicas

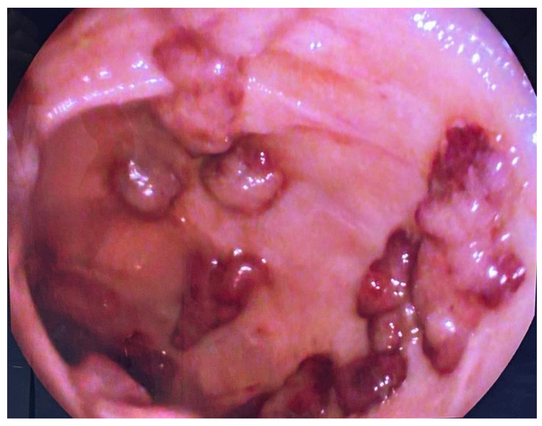

Figura 1. Colonoscopía con hallazgo de psueudopólipos

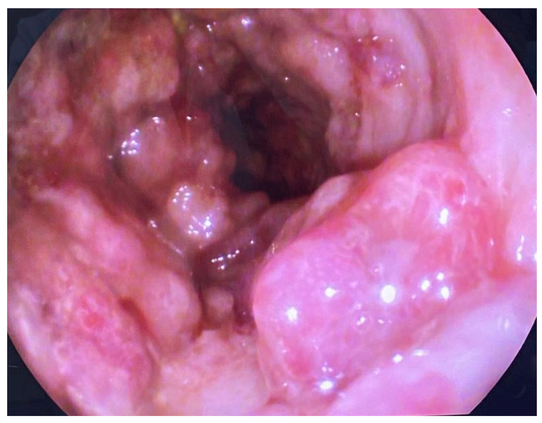

Figura 2. Colonoscopía donde se observa patrón parcheado y áreas inflamadas en mucosa intestinal

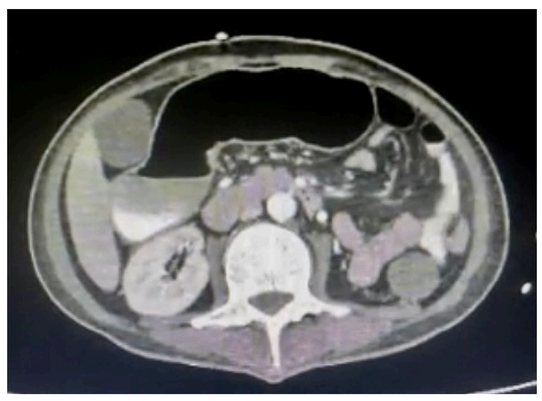

Figura 3. CT Abdominal con dilatación colónica de 3.6 cm

Discusión

- La **CF** es **complicación severa y potencialmente mortal** de la CU.
- Se pone en evidencia cómo un cuadro inicialmente moderado puede evolucionar rápidamente hacia una emergencia clínica, destacando la necesidad de un **monitoreo estrecho** y un **abordaje multidisciplinario**.
- Inicialmente se da manejo por causas infecciosas pero al no presentar mejoría, se justificó un enfoque diagnóstico más amplio con **estudios endoscópicos e imagenológicos que confirmaron CU**.
- Aunque los **corticoides e infliximab** son terapias de primera línea en exacerbaciones graves, la **ausencia de respuesta terapéutica**, sumada al deterioro sistémico, subrayó la **transición hacia CF**.
- La **dilatación colónica** detectada por CT es un signo clave que puede preceder a megacolon tóxico, una complicación potencialmente letal.

Conclusión

- Este caso resalta la importancia de **intervenciones tempranas** y un **manejo adaptativo** para prevenir complicaciones graves en pacientes con CU fulminante.
- Se hace necesario realizar una abordaje diagnóstico más amplio al presentarse casos con ausencia de respuesta al tratamiento inicial y sospechar de otras patologías menos comunes en nuestros medios.

Referencias

Agradecimientos: Dra. Lute Galván, Dra. Yuridiam de Hoyos. Servicio de Gastroenterología. Complejo Hospitalario Dr. Manuel Amador Guerrero